

Odontologie pédiatrique



Sédation consciente & anesthésie locale **chez l'enfant**

Une méthode à adopter, une technique à adapter

Annie Berthet, Louis-Frédéric Jacquelin

L'anxiété et la peur constituent un véritable obstacle vis-à-vis des soins dentaires, et diminuent le seuil de sensibilité. La prévention de la douleur pendant les soins dentaires est pourtant le meilleur moyen d'établir la confiance entre le jeune patient et le chirurgien-dentiste, gage d'une bonne relation durable à l'adolescence et à l'âge adulte. Comment, dans ces conditions, gérer le stress de nos patients ? Il est clairement établi qu'une prémédication sédatrice, une analgésie relative au Mélange Équimolaire Oxygène-Protoxyde d'Azote (MEOPA) participent à l'efficacité de l'anesthésie locale ou loco-régionale.

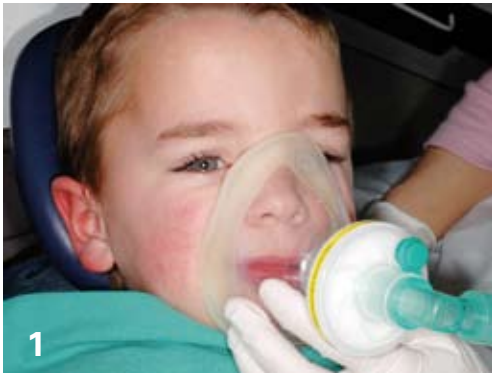Première étape Abolir l'anxiété et la peur

La pratique de la sédation « consciente » par inhalation d'un mélange équimolaire oxygène-protoxyde d'azote (MEOPA) apporte une solution pour les patients anxieux et phobiques. Elle lève la barrière psychologique et rend possible les traitements dans un climat de détente. L'AMM délivrée pour le MEOPA en milieu hospitalier vient de s'étendre à l'exercice libéral en date du 30 novembre 2009. C'est un plus pour les praticiens de ville. C'est une technique simple, fiable et de manipulation facile.

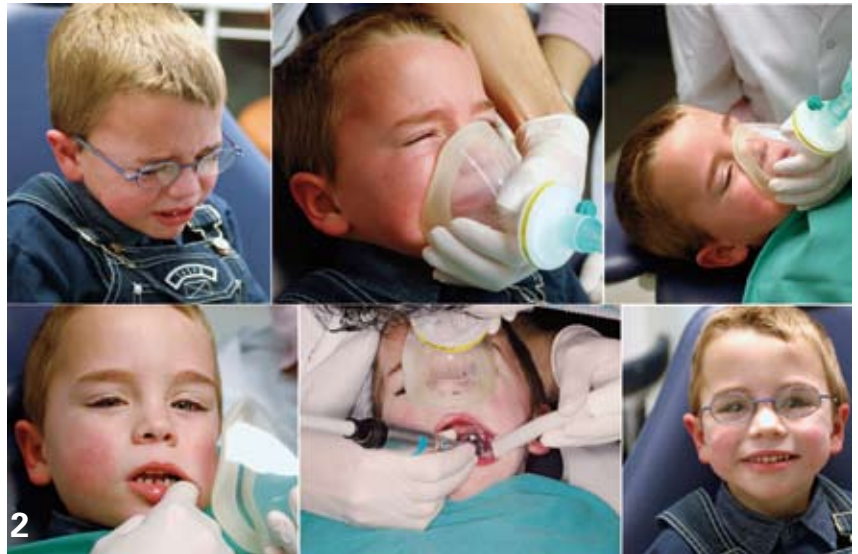Qu'est-ce que le MEOPA ?

C'est un mélange équimolaire 50 % oxygène - 50 % protoxyde d'azote qui induit une légère diminution du niveau de conscience tout en préservant l'état d'éveil. Une assistance respiratoire n'est pas nécessaire. L'enfant répond à tout ordre verbal, ses

Odontologie pédiatrique



1. Masque pendant induction. L'enfant devient calme, son regard est lointain. Il reste cependant réceptif au dialogue.



2a, b, c, d, e, f. Séquence clinique MEOPA : Damien, quatre ans, réticent à s'installer sur le fauteuil. Le masque est mis en place malgré les pleurs incessants et notre difficulté de communication en début de séance. Après 5 minutes d'induction par inhalation de MEOPA, les pleurs sont effacés, le visage est détendu. Le masque est retiré un moment pour appliquer l'anesthésique de contact. Anesthésie locale et soins dentaires sont entrepris. La séance est terminée, Damien est heureux, il a vaincu sa peur.

yeux sont ouverts, le regard est détaché. La respiration est régulière, le pouls est normal ainsi que la couleur de la peau. Le sujet conserve sa vigilance et ses réflexes pharyngo-laryngés (fig. 1). Le protoxyde d'azote, principe actif du MEOPA, est un gaz qui, à une concentration de 50 % dans la fraction inspirée, a un effet analgésique variable en fonction de l'état psychique du patient. Il entraîne un état de sédation, d'apaisement. Il augmente le seuil de perception de la douleur mais il n'a pas d'effet anesthésique.

Pour quel patient ?

Cette technique s'adresse aux patients ASA¹ I (en bonne santé) et ASA II (maladie systémique modérée) : les jeunes enfants à partir de quatre ans (peu efficace avant cet âge en raison de l'imaturité des récepteurs), les enfants et adolescents anxieux ou phobiques et les patients handicapés. Toutefois le degré de handicap doit être léger à modéré, le MEOPA étant un sédatif léger : une coopération minimale est nécessaire (fig. 2). Les patients diabétiques (équilibrés), les patients épileptiques et asthmatiques bénéficient de l'effet relaxant de la sédation et le risque d'une crise au fauteuil est diminué.

Pour quels actes ?

Les examens clinique et radiologique sont facilités, la prise d'empreintes est plus confortable (réflexe nauséux diminué). Cependant, le MEOPA ne

dispense en aucun cas de l'anesthésie locale, qui reste indispensable pour tout soin dentaire invasif. Mais l'analgésie de surface produite par la sédation facilite la « piqûre ». Les soins de pratique quotidienne peuvent être réalisés : avulsions, détartrages, prothèses. Les soins conservateurs et endodontiques sont possibles. La pulpotomie reste plus facile que la pulpectomie, dont la faisabilité sera discutée en fonction du comportement du patient. Les traumatismes dentaires sont une indication de choix. La sédation apporte détente au patient qui vient de subir un choc physique et psychologique [4].

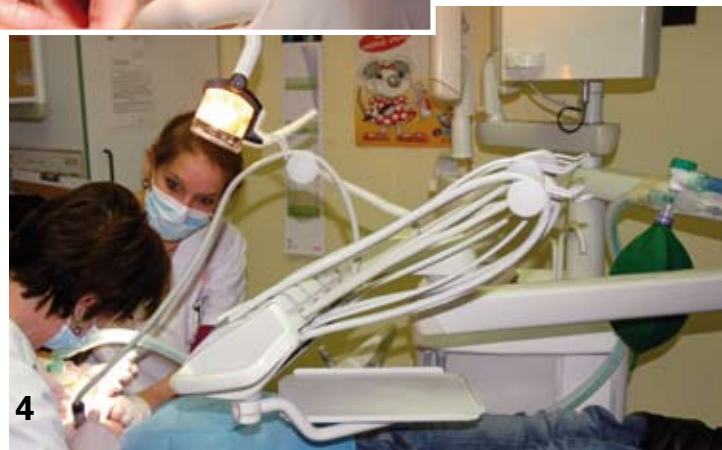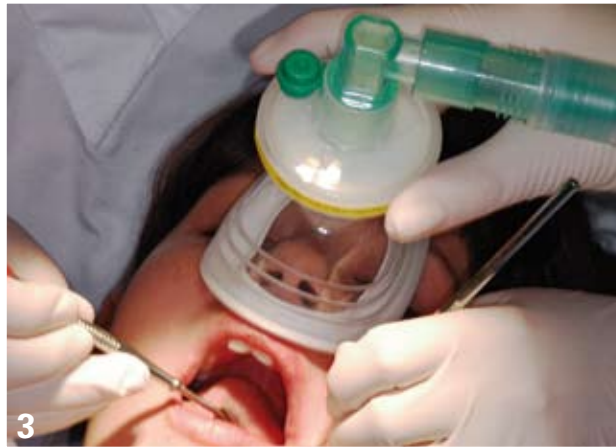Quel matériel ?

- Une bouteille de MEOPA blanche avec colle-rette et chapeau bleus, bien arrimée sur son socle (Antasol[®] 135, Sol France; Entonox[®] 135, Linde Healthcare; Kalinox[®]170, Air Liquide Santé France; Oxynox[®] 135, Air Products SAS);
- Un masque naso-buccal (de préférence chez l'enfant) ou nasal, à usage unique, de taille adaptée (Eco Mask-Intersurgical[®]) relié à la bouteille par :
 - Un circuit flexible d'administration-évacuation (Intersurgical[®]) dans lequel transite le mélange;
 - Un filtre anti-bactérien à usage unique sépare le masque du circuit (Clear-Guard Midi, Intersurgical[®]).

1. Le score ASA ou "Physical status score" a été mis au point en 1941 par la société américaine des anesthésistes "American Society of Anesthesiologists" (ASA). Ce score est utilisé en médecine pour exprimer l'état de santé pré-opératoire d'un patient. Il permet d'évaluer le risque anesthésique et d'obtenir un paramètre prédictif de mortalité et morbidité péri-opératoire. Son utilisation offre également la possibilité d'étudier et déterminer les facteurs interférant dans l'infection postopératoire (IPO) et les principes de prévention. Allant de 1 à 5, il est un indicateur de la probabilité de mortalité péri-opératoire globale. Si ce score est supérieur ou égal à 3, il est considéré comme un facteur de risque anesthésique.

Comment procéder ?

- La première séance est consacrée à établir une relation de confiance avec l'enfant, à lui présenter le système d'inhalation, et à le familiariser avec le masque.
- Selon les recommandations de l'AFSSAPS [1], le matériel est systématiquement vérifié avant chaque intervention par un personnel formé. Les locaux doivent disposer d'une aération correcte ou d'un système de récupération des gaz expirés.
- L'enfant peut prendre une légère collation avant le rendez-vous.
- L'action du MEOPA se marque en 3 à 5 minutes après le début de l'inhalation naso-buccale. Son efficacité s'exprime par une détente du patient qui se note sur le visage et par le relâchement des membres. Elle s'accompagne de fourmillements des extrémités et d'une paresthésie de la muqueuse buccale favorable pour l'anesthésie locale.
- Le mélange doit être distribué pendant toute la durée de l'acte, car si l'action du MEOPA est rapide, son élimination l'est aussi. Il n'y a pas d'effet « retard ». La durée de l'inhalation est étroitement liée à la durée de l'acte, et ne doit pas dépasser 60 minutes en continu. Les séances sont espacées d'une semaine.
- Pendant les soins, le masque naso-buccal est déplacé sur le nez et maintenu par le patient ou, le plus souvent, par une tierce personne (fig. 3). Il faut surveiller à la fois le comportement de l'enfant et le mouvement du ballon (monté sur le circuit), témoin de la ventilation régulière du patient (fig. 4).
- Il est impératif de toujours accompagner l'enfant d'un contact verbal pour faire diversion et juger du niveau de sédation.
- Il est possible d'augmenter le degré de sédation en y associant la prise d'un anxiolytique (hydroxyzine). En revanche, il faut éviter les benzodiazépines qui peuvent engendrer un phénomène de dépression ventilatoire, risque lié à la molécule et non au protoxyde d'azote.
- L'enfant reste assis sur le fauteuil pendant 5 min. après l'acte et respire l'air ambiant. Le retour à domicile n'est pas différé, dans la mesure où l'élimination du Meopa est rapide.



3. Masque en position de travail. Le masque naso-buccal, doté de son filtre, est maintenu sur le nez pendant les soins, dégageant la cavité buccale. Entre deux temps opératoires, il sera repositionné en naso-buccal afin de pérenniser l'action du MEOPA, surtout si l'enfant a tendance à ventiler par la bouche.

4. Environnement MEOPA : Ici, le masque est maintenu par une tierce personne. Le ballon, toujours à proximité, est le témoin de la ventilation efficace du patient.

Y a-t-il des limites d'utilisation ?

Les effets secondaires sont rares et réversibles. Ce sont essentiellement des nausées et des vomissements. Ceci ne contre-indique pas la reprise des soins. La ventilation buccale et le rhume réduisent l'efficacité du mélange. Les contre-indications absolues sont liées essentiellement à l'exercice hospitalier^[2]. En cas d'insuffisance hépatique ou rénale, de drépanocytose, de mucoviscidose, il convient d'évaluer le risque versus bénéfique avec le médecin traitant.

Une formation est-elle obligatoire ?

Oui ! Le texte législatif précise que son utilisation est réservée à des praticiens formés à la méthode. L'Ordre National des Chirurgiens-Dentistes est chargé de reconnaître les formations validant l'aptitude des praticiens.

2. Patient nécessitant une ventilation en oxygène pur, altération de l'état de conscience, traumatisme crânien, hypertension intra-crânienne, déficit connu et non substitué en vitamine B12, expansions gazeuses pathologiques, traumatisme des os de la face (région d'application du masque).

Odontologie pédiatrique

Deuxième étape Éliminer la douleur

Qui a peur de l'anesthésie locale, le praticien ou l'enfant ?

L'anesthésie locale ou loco-régionale se définit comme la perte temporaire de la sensibilité sur une région du corps. Elle est induite par une infiltration de produit n'ayant pas d'action sur le niveau de conscience de l'individu. Cette technique fait désormais partie de l'arsenal thérapeutique quotidien du praticien. Cette assertion mérite cependant d'être pondérée en ce qui concerne l'enfant. De nombreux confrères hésitent encore à réaliser cet acte chez le petit patient. Il est reconnu que la réalisation d'une infiltration chez l'enfant est source de stress chez le praticien, à l'affût d'une réaction négative.

Le contrôle de la douleur est une nécessité en odontologie, *a fortiori* en odontologie pédiatrique. La douleur est, en effet, à l'origine de la « peur du dentiste », que l'adulte associe souvent aux expériences de soins qu'il a eues dans sa jeunesse. Il est donc paradoxal que l'acte anesthésique soit ressenti comme un acte désagréable ou douloureux, alors que l'objectif est, au contraire, d'assurer des soins dans des conditions optimales de confort [2-3].

Comment être efficace ?

L'efficacité du contrôle de la douleur est dépendante de variations anatomiques, du niveau d'anxiété, de la maturité de l'enfant, de l'inflammation des tissus ou de la technique d'injection, des symptômes, de la dose injectée, du secteur de l'arcade concernée, de l'expérience du praticien. En d'autres termes, il sera plus difficile d'obtenir une anesthésie efficace à 100 % chez un enfant anxieux, consultant en urgence, et devant subir un traitement invasif (endodontie, extraction) [7].

Il est clairement établi qu'une analgésie relative au MEOPA participe à l'efficacité de l'anesthésie locale.

Une revue de la littérature révèle qu'un enfant sur dix présente un défaut d'anesthésie locale. L'enjeu est bien d'optimiser le protocole. Il n'existe pas de technique idéale garantissant une réussite à 100 % chez tous les enfants.

Ligne de conduite à tenir.

- L'enfant doit être « sous contrôle » : s'il est agité, il faut savoir prévenir les mouvements brusques de la tête et les gestes d'agrippement à l'opérateur. L'assistante tient les mains avec douceur, mais fermeté. Le praticien prend des points d'appui stable [8].
- L'application d'un gel ou d'une crème anesthésique de contact est recommandée avant infiltration. La crème EMLA 5 % (Lidocaïne, Prilocaine) est considérée comme le produit le plus fiable.
- La solution anesthésique est réchauffée à la température corporelle.
- Le biseau de l'aiguille est parallèle à la muqueuse ou la fibromuqueuse (soit un angle d'environ 20°), ce qui assure une injection dès le début de pénétration de l'aiguille [9].
- La vitesse d'injection influe directement sur le confort du patient. L'infiltration doit être lente (1 minute par ml). Pendant l'acte, le praticien peut parler à l'enfant, distraire son attention.
- Complément d'un quart à une demi carpule si nécessaire, en prévention de la diminution de l'efficacité anesthésique si l'intervention se prolonge au-delà d'une heure. En revanche, il est souvent difficile d'obtenir une anesthésie de qualité lors d'infiltrations répétées dans la même zone.
- L'aiguille est changée systématiquement en cas de pliure, afin de prévenir les risques de bris.
- L'injection traçante est de règle : une petite quantité de solution est déposée en sous-muqueux, puis l'aiguille est poussée doucement vers le contact osseux en libérant progressivement l'anesthésique.

Avec ou sans vasoconstricteur ?

Les solutions anesthésiques avec vasoconstricteurs, de type Lidocaïne 2 % avec 1/100 000^e adrénaline ne sont pas contre-indiqués chez l'enfant au-delà de six mois [5]. Le vasoconstricteur est recommandé en odontologie pédiatrique, quelle que soit la technique utilisée, car il :

- prolonge la durée de l'anesthésie locale ;
- réduit la diffusion de la solution anesthésique dans la circulation générale, ce qui autorise d'augmenter les doses injectées de 40 % ;
- diminue les saignements et exsudations de la muqueuse gingivale.

Quelle seringue utiliser ?

Les seringues à injection manuelle [Citoject® (Bayer), Paroject® (Dentsply)] ont l'avantage d'une préhension à la manière d'un stylo, donc une gestuelle en rupture par rapport à la piquère traditionnelle pratiquée par le médecin (fig. 5).

Les seringues électroniques [Anaject® (Septodont), Quicksleeper® (DHT)] permettent une injection très lente, parfaitement contrôlée, réputée diminuer significativement l'inconfort du début d'injection. Elles sont adaptées à l'injection intraligamentaire et intraosseuse.

Quelle technique préconiser ?

Au maxillaire, les anesthésies para-apicale et intraligamentaire permettent de réaliser tous les actes de pratique courante.

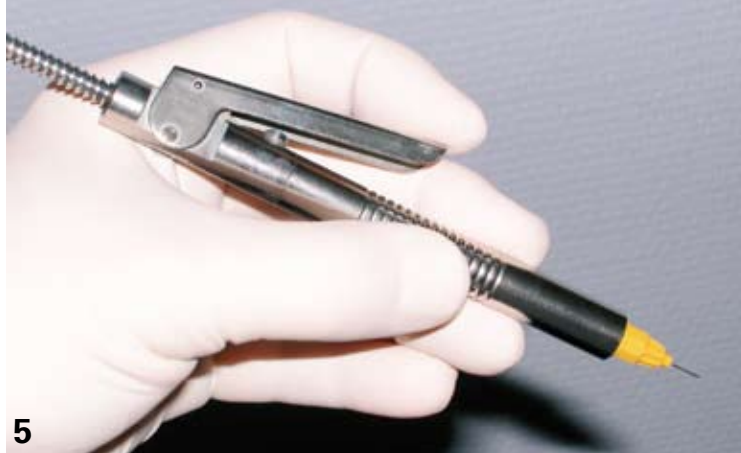À la mandibule, l'anesthésie intra-ligamentaire est efficace, mais les soins par quadrant dans les secteurs latéraux et postérieurs de l'arcade, indique une anesthésie loco-régionale, associée à une infiltration vestibulaire (nerf buccal), ou une anesthésie intra-ligamentaire de complément.

L'anesthésie par infiltration

- est efficace en première intention au maxillaire et sur la région antérieure mandibulaire. Les corticales sont mieux vascularisées chez l'enfant et assurent un résultat constant. Dans le secteur latéral et postérieur mandibulaire, elle devrait être limitée à la réalisation de soins peu invasifs.
- Les aiguilles courtes (8 à 15 mm) et de diamètre 30/100° sont préférables: un diamètre inférieur augmente le risque de torsion chez l'enfant agité.
- le point d'injection vestibulaire doit être au-dessus de la ligne de réflexion muqueuse, en denture temporaire comme en denture mixte, assurant une diffusion du produit au-dessus de la zone apicale, dans le sens de la circulation sanguine. Deux tiers de carpule sont une dose recommandée. Le point d'injection palatin est sur l'axe de la dent, proche de la suture palatine. La longueur de la racine palatine d'une molaire temporaire maxillaire est souvent sous-évaluée.

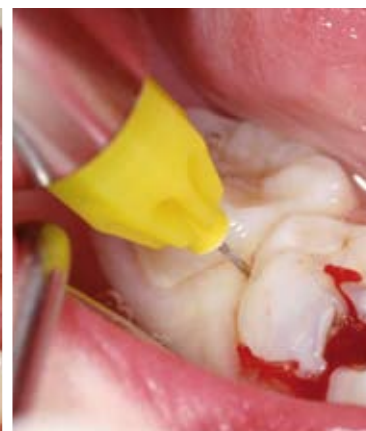
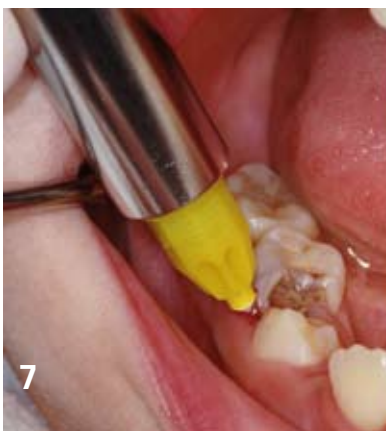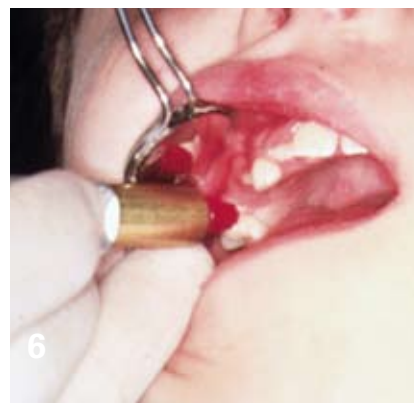L'anesthésie intraligamentaire

- est particulièrement indiquée chez le patient agité: repérage anatomique facile et rapide, points



5. Paroject® (Dentsply). Les seringues pour anesthésie intraligamentaire sont particulièrement indiquées chez l'enfant: la préhension « en stylo » assure une gestuelle moins agressive, et une prise en main proche de l'aiguille.

6. Anesthésie intraligamentaire: points d'appui. Les seringues « stylo » sont bien adaptées à la prise de points d'appui sur l'arcade. Ainsi sont évitées la pliure de l'aiguille ou la perte de contrôle pendant l'injection.



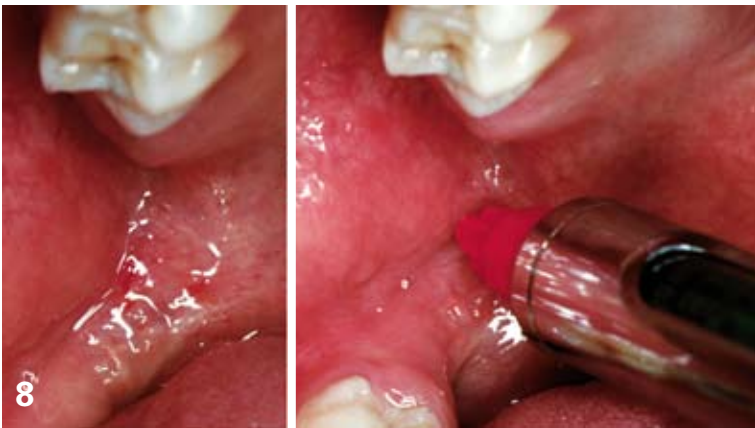d'appui stables permettent de sécuriser l'injection et de diminuer les risques de dérapage, torsion ou bris de l'aiguille (fig. 6).

- suppose une pression continue, avec une vitesse d'injection très lente, d'une petite quantité de liquide en un site donné. Quatre points d'injections aux quatre angles de la couronne sont recommandés. Il vaut mieux multiplier les points d'infiltration, plutôt que d'injecter des doses importantes en un point donné (fig. 7).

- exige cependant un repérage soigneux des germes sous-jacents et adjacents aux points d'injection.

7a, b. Anesthésie intraligamentaire. L'intérêt de cette technique réside dans la facilité du repérage anatomique, le contrôle de la position de l'aiguille chez un enfant agité, la rapidité d'action.

Odontologie pédiatrique



8. Anesthésie loco-régionale à la *lingula*.
Il est aisé de repérer le sommet de l'angle du raphé ptérygo-mandibulaire, bouche grande ouverte. L'injection, traçante, se pratique en un seul temps, le corps de la seringue orienté sur la zone contralatérale mandibulaire.

L'anesthésie loco-régionale à la *lingula*

- est possible dès la denture temporaire (cinq ans)
- peut se réaliser en un seul temps : le repère anatomique est la zone angulaire du raphé ptérygo-mandibulaire, bien identifiable bouche grande ouverte. Le corps de la seringue est orienté vers le secteur latéral opposé. Un contact osseux est conseillé et une injection continue au retrait de l'aiguille également (fig. 8).
- est systématiquement complétée par une infiltration vestibulaire ou une intra-ligamentaire.

L'anesthésie intra-osseuse

- nécessite moins fréquemment que chez l'adulte, l'utilisation de la rotation d'aiguille, en particulier chez l'enfant de moins de 9 ans [6].
- limite l'anesthésie des tissus mous.
- implique une lecture radiographique attentive de la position des germes sous-jacents et adjacents.

Auteurs

Annie Berthet, MCU-PH, UFR d'Odontologie, Reims, Louis-Frédéric Jacquelin, PU-PH, UFR d'Odontologie Reims

Conclusion

La pratique de la sédation consciente par inhalation de MEOPA est désormais à notre portée. Elle permet de lever les obstacles psychiques entre le jeune patient et le praticien et peut également compléter l'action de l'anesthésie locale pour permettre des soins de qualité.

Cependant, il n'existe pas de technique fiable à 100 %. L'expérience de chaque praticien le conduira à privilégier une méthode dans laquelle il se sentira à l'aise.

En tout état de cause, le respect des procédures ne saurait se substituer à une connaissance du jeune patient qui nous est confié : sourire, calme, dialogue, et travail à quatre mains sont les meilleures clés de la réussite d'une prise en charge.

BIBLIOGRAPHIE

1. Agence Française de Sécurité Sanitaire et des Produits de Santé (AFSSAPS). Plan de gestion de risque concernant la sortie de la réserve hospitalière de certaines spécialités à base de mélange équimolaire d'oxygène et de protoxyde d'azote (MEOPA). 2010 Janv. www.afssaps.sante.fr.
2. American Academy of Pediatric Dentistry (AAPD). Guideline on use of local anesthesia for pediatric dental patient. *Am Acad Pediatr Dent* 2009, 31, 6 : 141-147.
3. Artaud C, Naulin-Ifi C. L'anesthésie locale en dentisterie pédiatrique : approches cliniques. *Réal Clin* 2006, 17 : 201-214.
4. Berthet A, Droz D, Maniere M.C, Naulin-Ifi C, Tardieu C. Le traitement de la douleur et de l'anxiété chez l'enfant. Collection « Réussir », Ed by Quintessence Int., Paris, 2007.
5. Madrid C, Courtois B, Vironneau M. Emploi des vaso-constricteurs en odontostomatologie. *Recommandations. Med Bucc Chir Bucc* 2003, 9 : 65-94.
6. Marie-Cousin A, Sixou J.L. Evolutions de l'anesthésie dentaire chez l'enfant. *Clinic* 2008, 29 : 434-442.
7. Nakai Y, Milgrom P, Mancl L, Coldwell S.E, Domoto P.K, Douglas S.R. Effectiveness of local anesthesia in pediatric dental Practice. *J Am Dent Assoc* 2000, 131 : 1699-1705.
8. Ram D., Peretz B. Administering local anaesthesia to paediatric dental patients – current status and prospects for the future. *Int Paediatr Dent* 2002, 12 : 80-89.
9. Sixou J.L. Du bon usage du biseau lors de l'anesthésie. *Inf Dent* 2006 Nov, 37 : 2286-2288.